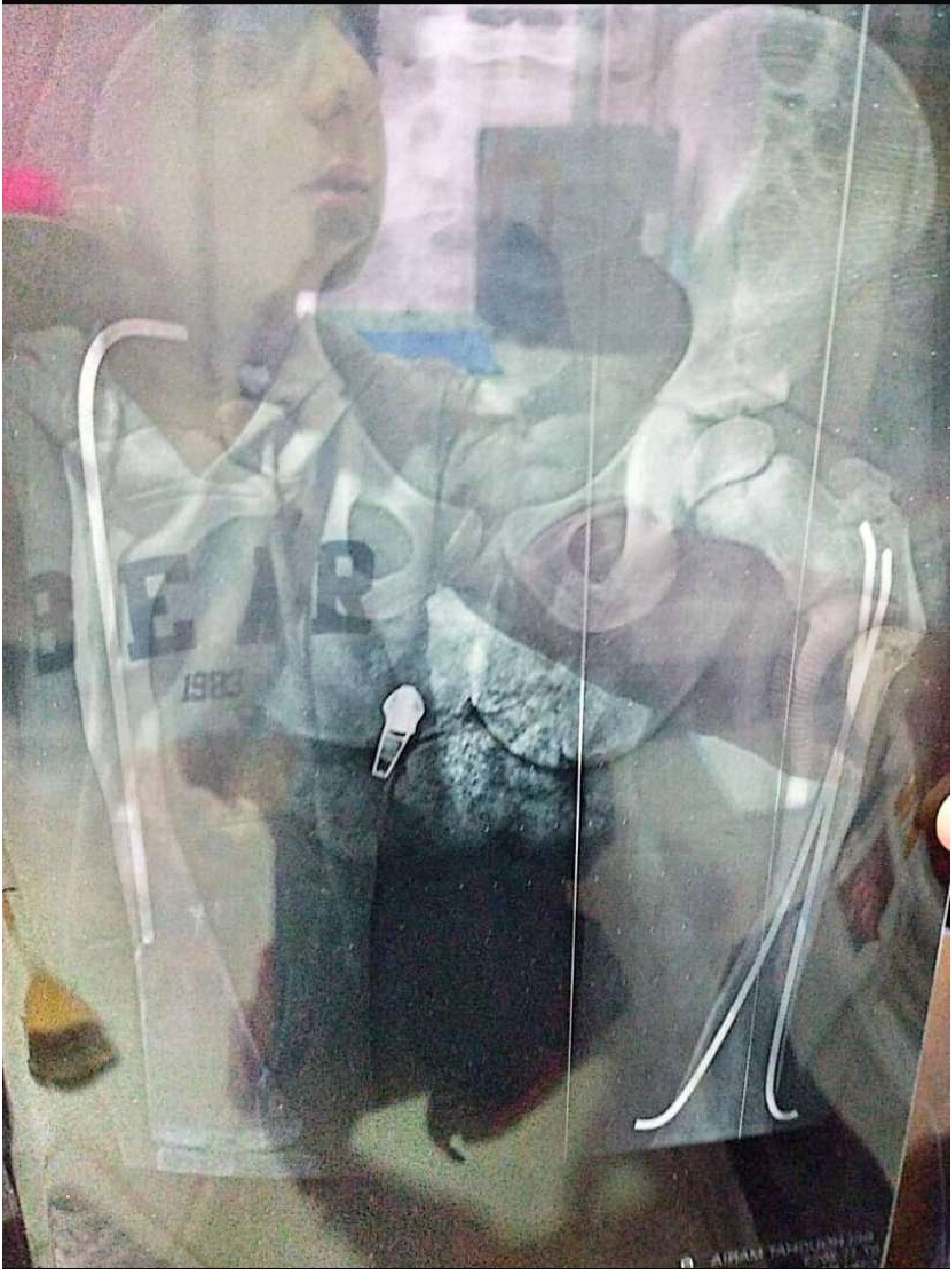
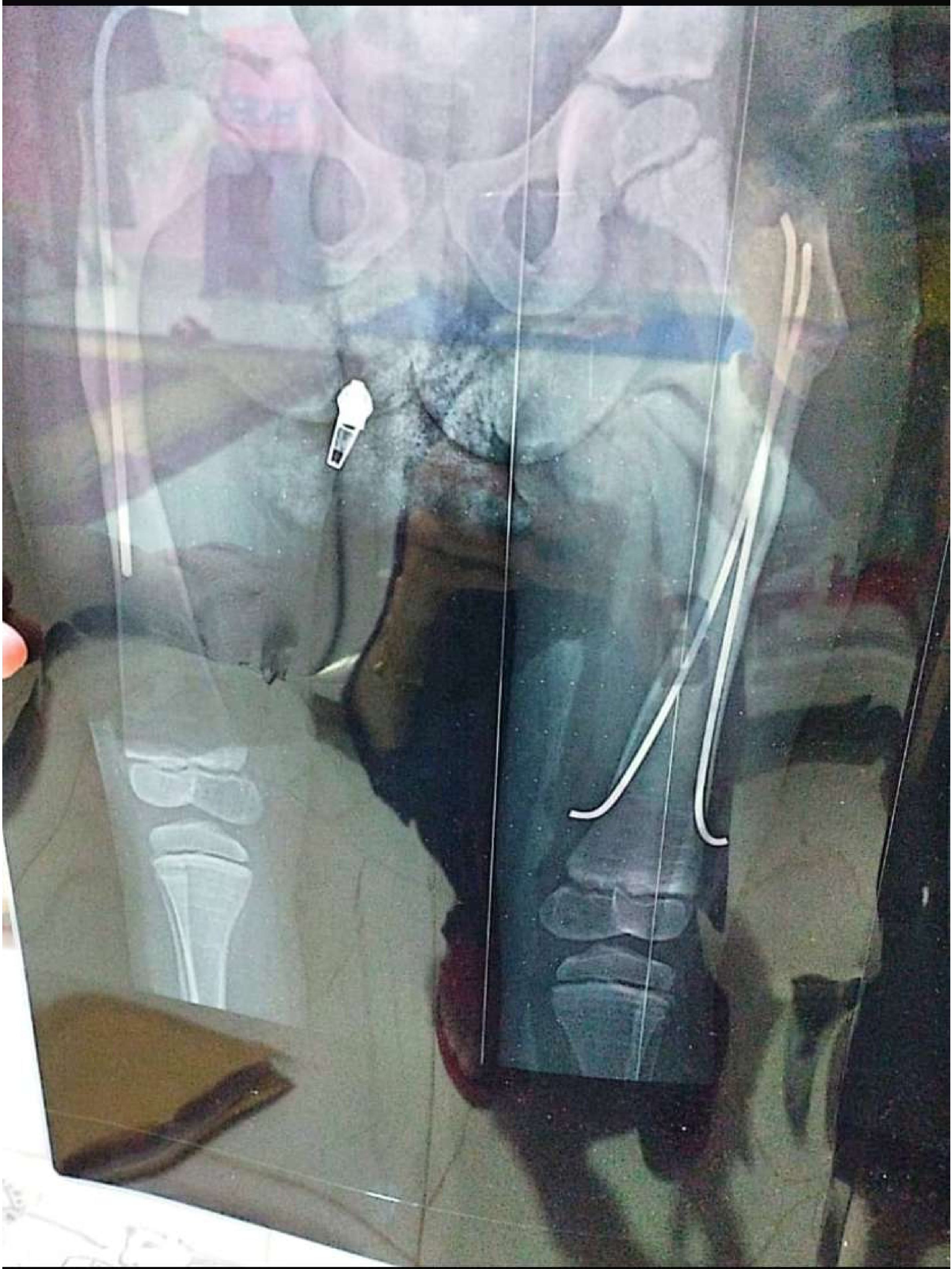
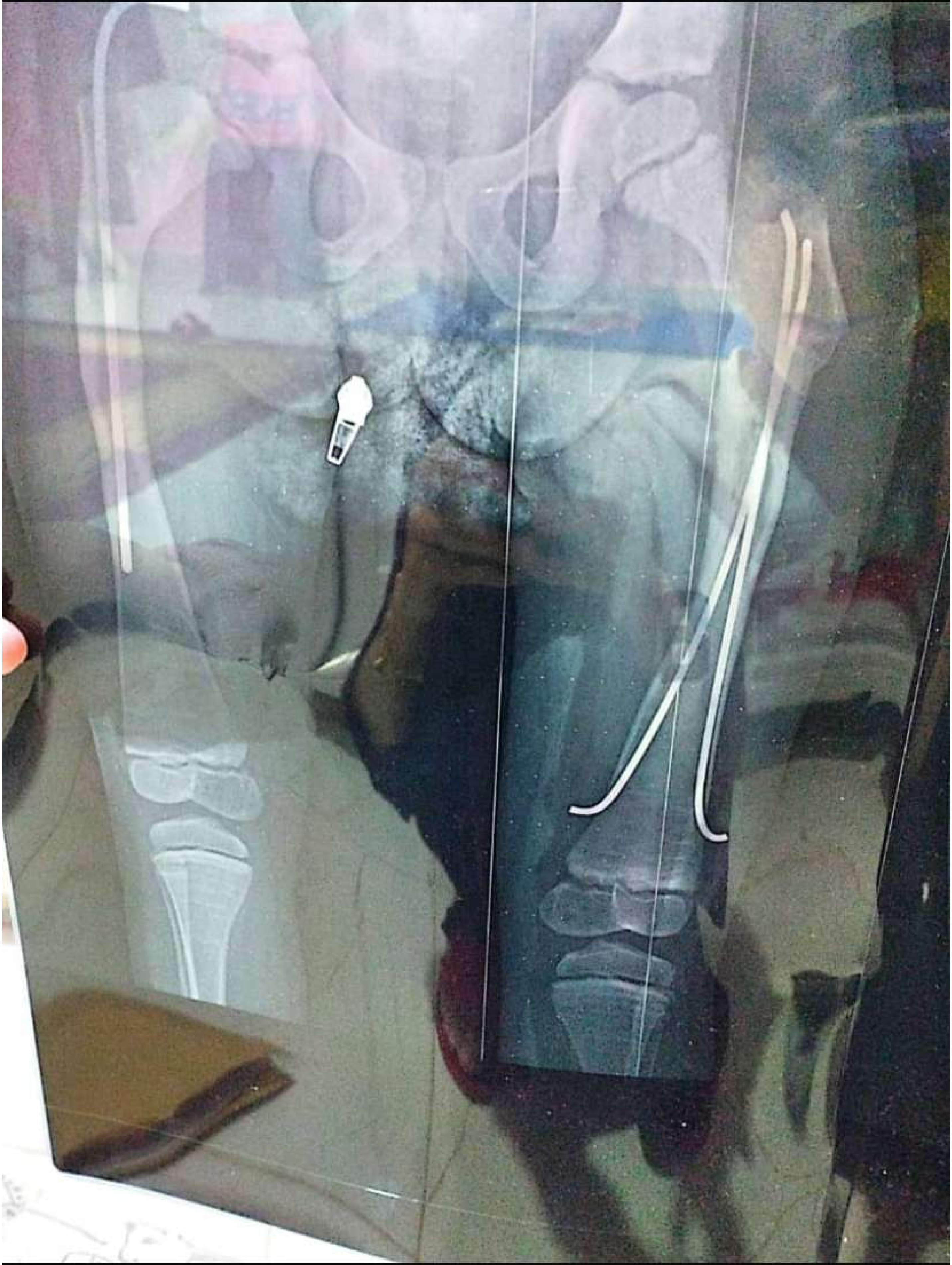
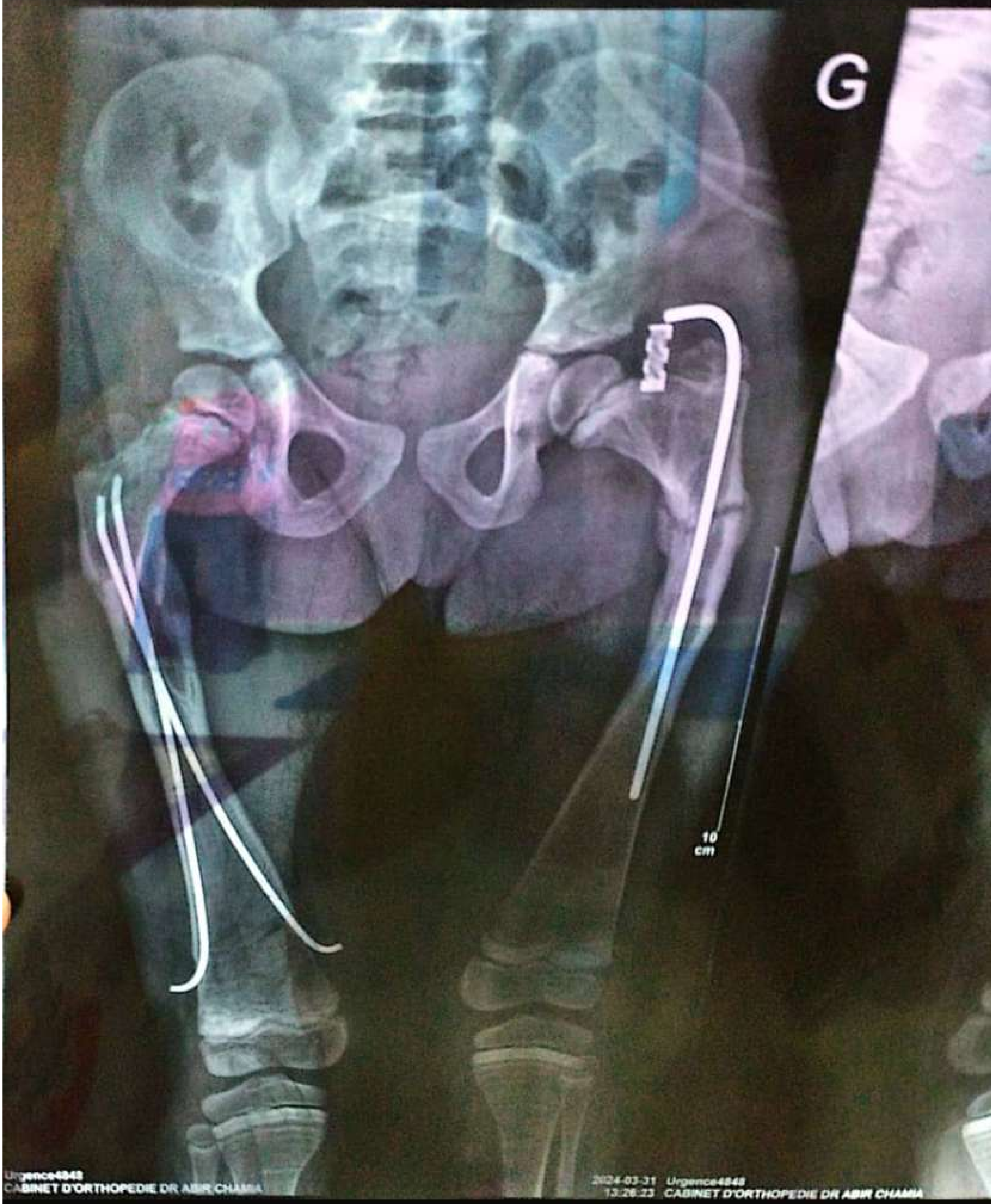


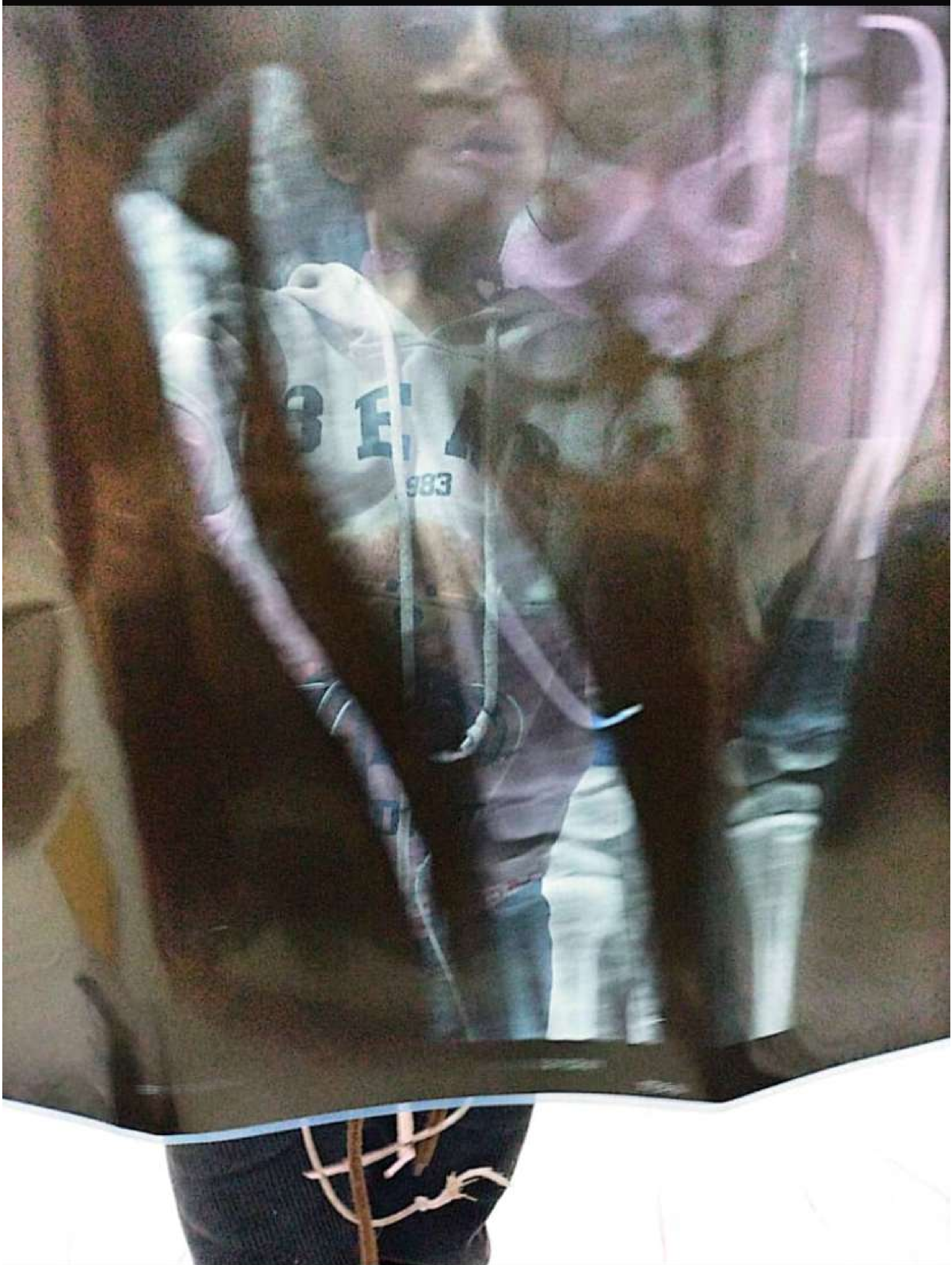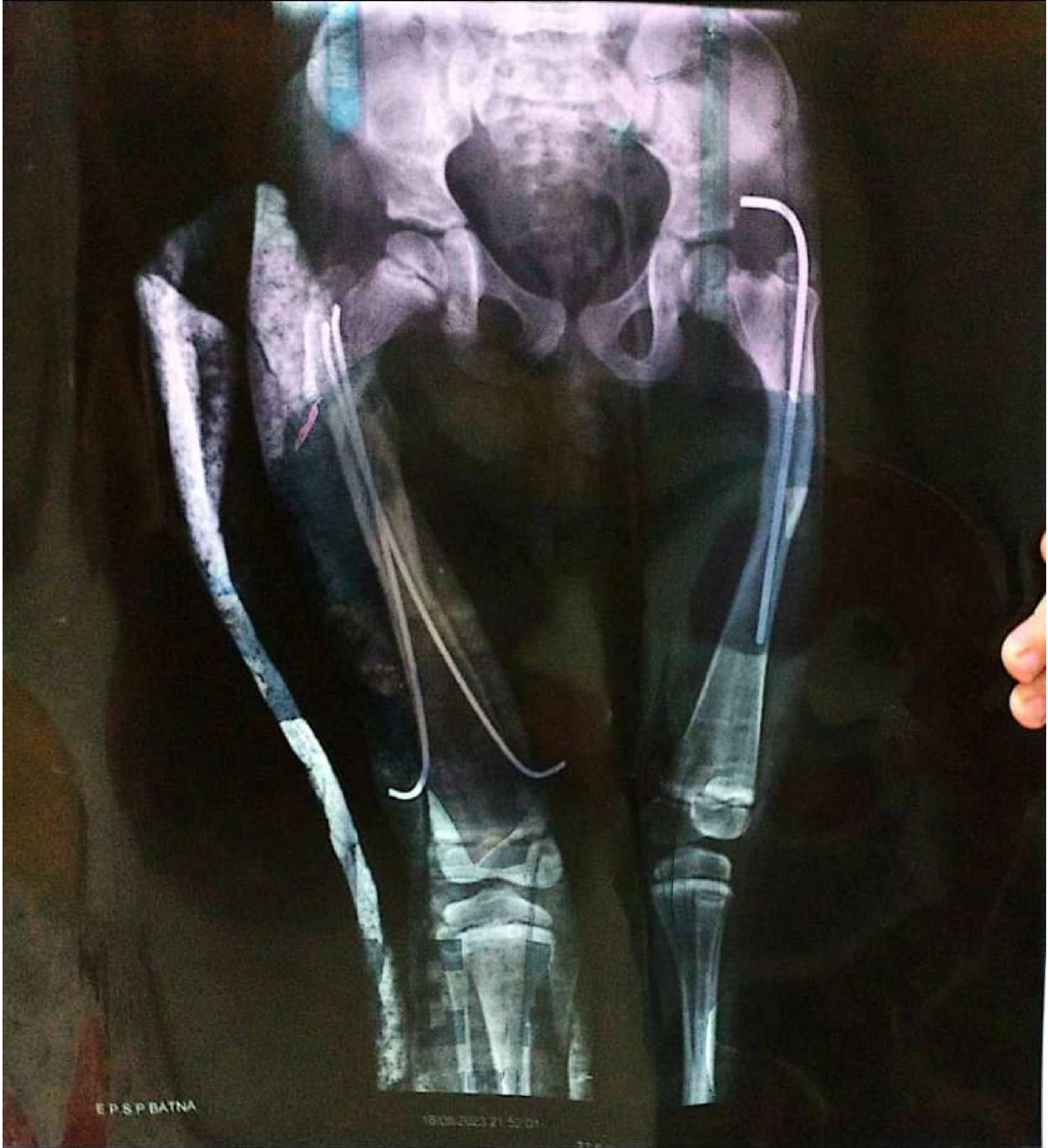05/02/2024 10:36

REDMI NOTE 12





DR. CHAMIA Abir
Spécialiste en Chirurgie
Orthopédique et Traumatologique
Tél: 0662 68 67 07 -- 0676 46 76 98



الدكتورة: شامية عبيير
أخصائية
جراحة العظام والمفاصل
N° d'ordre: 05/07114

Batna le: **31 MARS 2024**

Nom et Prénom: Belhouclette Neus Age: 27 ans

Ordonnance - Certificat

Delivré SVP

un clouisme orthopédique
avec sangle ≈ 2.5 cm.
côté gauche.
pour so. courbé

à insérer dans

≈ 2.5 cm

KL: ostéogène imparfaite
multifactorielle. opérée
العنوان: باتنة.

AR(2) des deux membres supérieurs: cals nombreux
à l'issue phosphocalcique: - calcémie \uparrow
- phosphorémie \uparrow
- Parathyroïdémie \uparrow
- PTH \uparrow
- Vit D₂ (2(OH)D) \downarrow

devant ce tableau d'insu radiologique **maladie**
ostéopénie imparfaite (maladie de os de verre)
dont la prise en charge est multidisciplinaire
et nécessite des spécialistes (pédiatre, orthopédiste
et rééducateur)

- le THT nécessite compte tenu
des os osseux des os osseux
- de P₂₅ phosphate à raison de
0,5 mg/kg/j
- calcium + vit D prénie orale



Service de pédiatrie
CHU AciS-2-

Compte Rendu médical

المؤسسة العمومية الاستشفائية	
أريش - 2	
التاريخ	17/07/2016
الرقم	7/5

Le nouveau né Belhachette Manz née le 07/07/16 originaire de Théniet el Abed (Pantaz) et y demeure actuellement nous parvient le nouveau enfant de couple issu d'une grossesse suivie jusqu'à terme, accouchement assisté par voie basse avec une bonne adaptation à la vie extra utérine (PN: 2kg 800) sans antécédents pathologiques particuliers hospitaliser au service de néonatalogie le 08/07/16 pour l'exploration d'une impotence fonctionnelle des deux membres inférieurs.

L'examen clinique objective

- Nouveau né conscient au bon état général
- apyrique 37,2°C
- apnéique 39 cl/min
- normocarde 135 b/min
- bonne coloration cutanée unguéale
- l'auscultation pleuro pulmonaire : sans anomalie
- Abdomen souple pas d'hypotoni splénomégalie
- sclérotiques blanches
- l'examen de l'appareil ostéo-articulaire retrouve
 - membres inférieurs courts
 - déformation au creux du 2me
 - la mobilisation révèle une crépitation avec accès de cri incessant

Positivité pratiquée :

- * Rx des deux membres inférieurs :
 - Transparence excessive
 - fracture multiple
 - cals nombreux

DR. CHAMIA Abir
Spécialiste en Chirurgie
Orthopédique et Traumatologique
Tél: 0662 68 67 07 -- 0676 46 76 98



الدكتورة: شامية عبيير
أخصائية
جراحة العظام والمفاصل
N° d'ordre: 05/07114

Batna le: **31 MARS 2024**

Nom et Prénom: Belhouche Nour Age: 27 ans

Ordonnance - Certificat

Delivré SRP

un chausson orthopédique
avec semelle ≈ 2.5 cm.
côté gauche.
pour soulagement

à porter à jeun tous les

≈ 2.5 cm

KL: ostéogène imparfaite
multifactorielle. opérée
العنوان: باتنة.

Rapport

CIM SI SAADI

Dr A. BELIMANE Dr A. KEBBAS Dr N. OULKHIARI

Date d'impression : 2019-12-25

Téléphone : 036 74 38 38 05 60 11 94 16

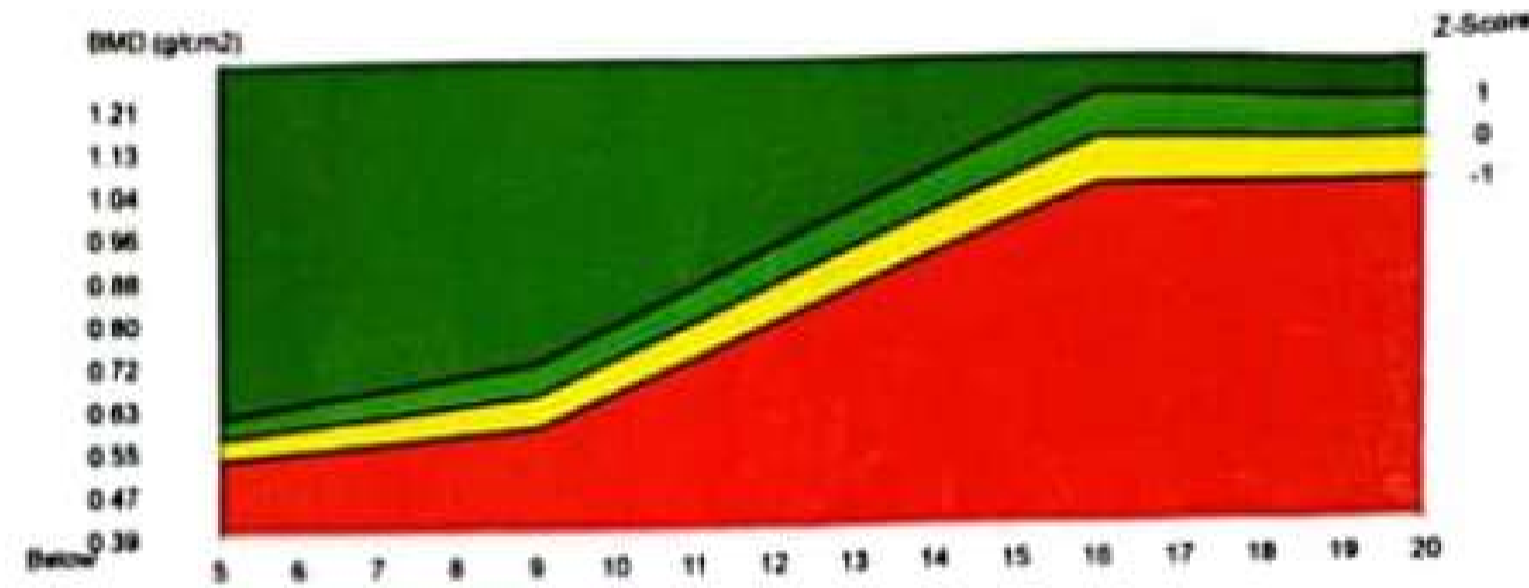
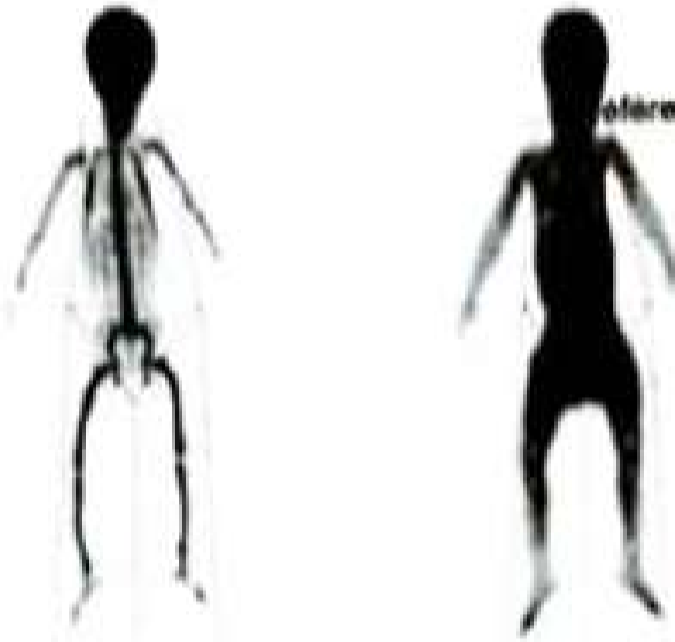
Informations du patient

ID patient.....879
 Nom.....BELHAOUCHAT MARIA
 Date de naissance...2016-08-07 (3.3)
 Taille.....80.0 cm
 Ménopause.....Non

Médecin.....1
 Ethnicité.....EUROPEAN
 Sexe.....Femelle
 Poids.....12.0 kg

Corps entier

2019-12-25



Region	DMO (g/uf)	T-score	Z-score	BMC (g)	Zone (uf)
Head	1.425	-	-	256.24	179.85
Spine	0.813	-	-	142.23	175.06
L-Rib	0.470	-	-	37.46	79.69
L-Arm	0.337	-	-	16.43	48.77
L-Leg	0.638	-	-	51.16	80.13
L-Total	0.771	-	-	341.31	442.43
R-Rib	0.524	-	-	49.03	93.62
R-Arm	0.373	-	-	23.08	61.84
R-Leg	0.718	-	-	59.71	83.17
R-Total	0.832	-	-	368.10	442.43
Pelvis	0.652	-	-	74.06	113.66
Total	0.775	-	-	709.41	915.78


Image pas pour diagnostic

Commentaire

Corps entier:

EUROPEAN Population de référence

- Z Score > 2 : Good
- 2 > Z Score > 1 : High
- 1 > Z Score > 0 : Normal
- 0 > Z Score > -1 : Low
- 1 > Z Score > -2 : Lack
- 2 > Z Score : Critical



PRIMUS

better products for better life
OsteoSys
 www.osteosys.com

Rapport

CIM SI SAADI

Dr A. BELIMANE Dr A. KEBBAS Dr N. OULKHIARI

Date d'impression : 2019-12-25

Téléphone : 036 74 38 38 05 60 11 94 16

Informations du patient

ID patient.....879	Médecin.....1
Nom.....BELHAOUCHAT MARIA	Ethnicité.....EUROPEAN
Date de naissance...2016-08-07 (3.3)	Sexe.....Femelle
Taille.....80.0 cm	Poids.....12.0 kg
Ménopause.....Non	

Corps entier

2019-12-25

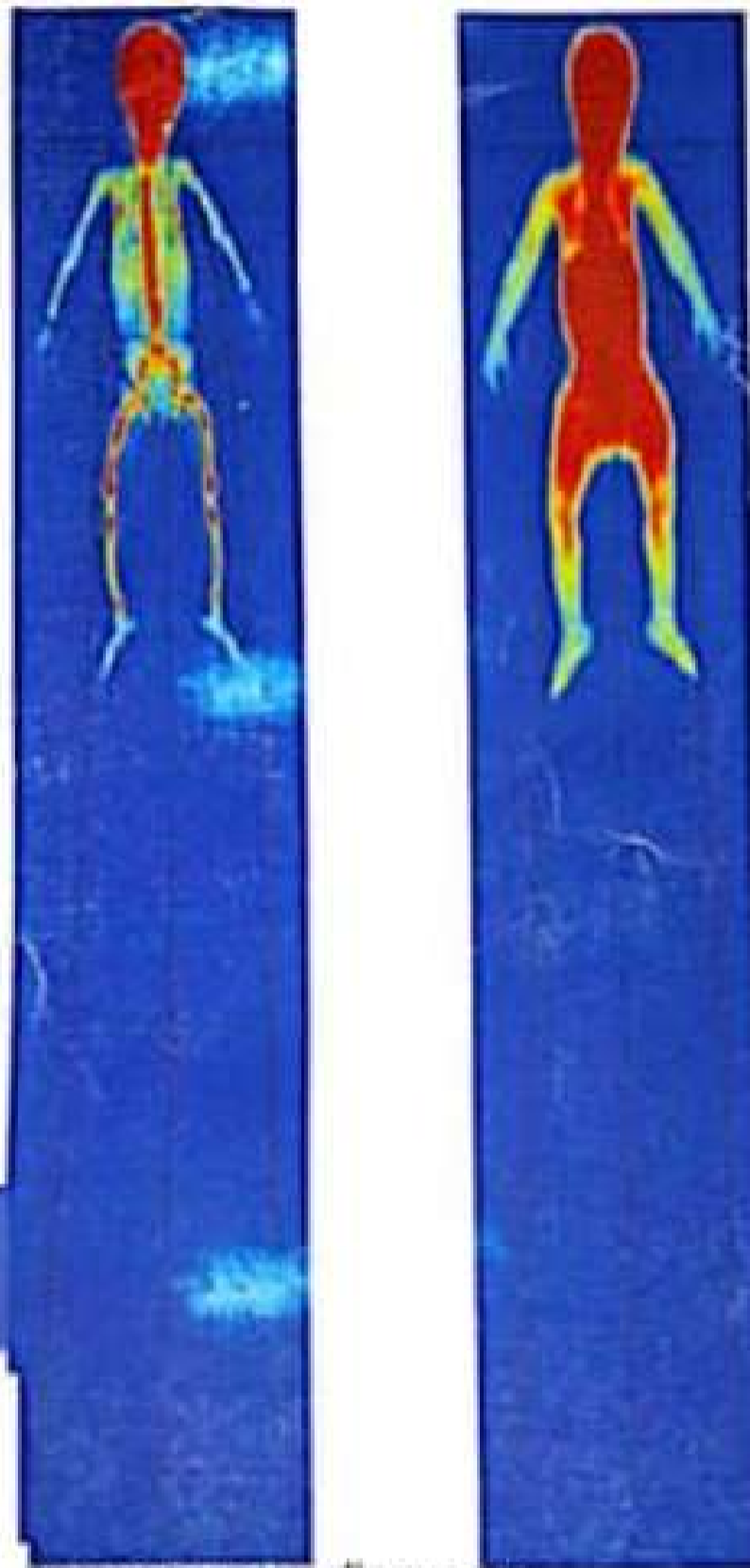
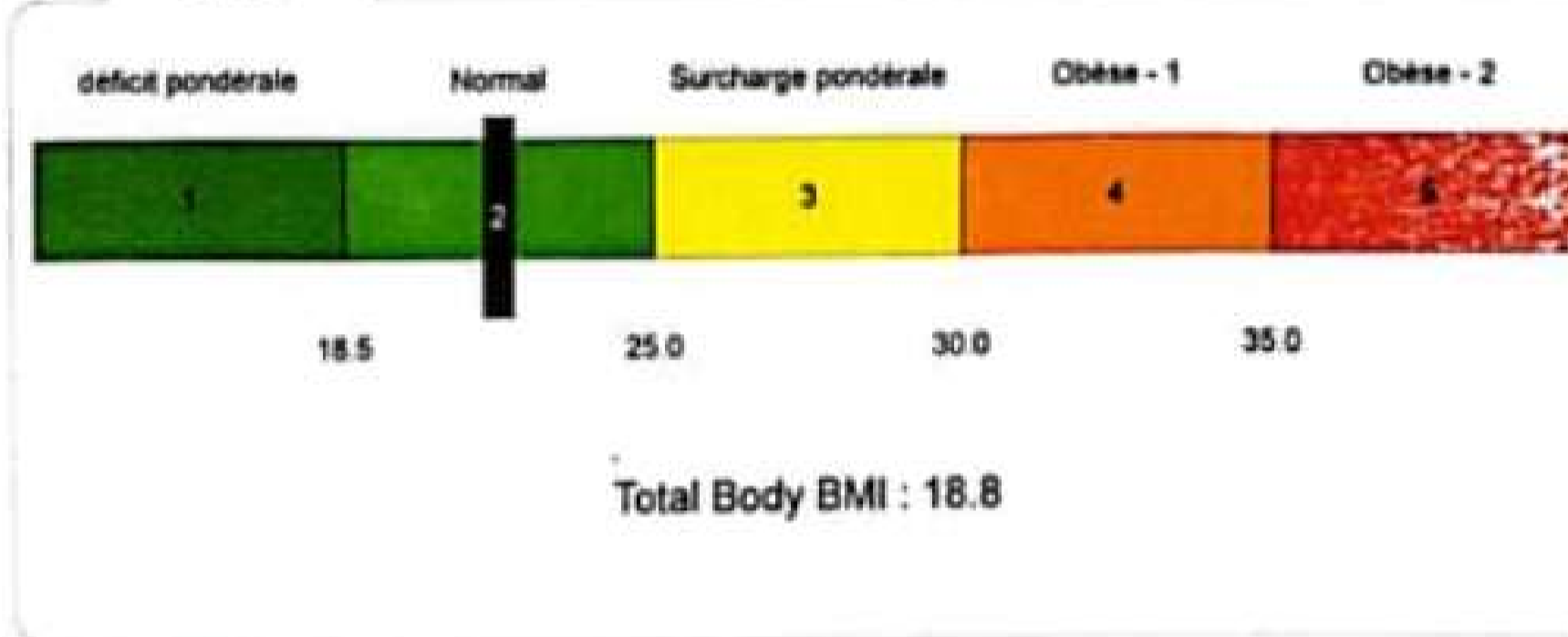


Image pas pour diagnostic

IMC




Région	Graisse (g)	Maigre (g)	TISSUE (g)	BMC (g)	Total (g)	TissueFAT(%)	TotalFAT(%)
Head	2343	32	2376	256	2632	98.6	89.0
L-Arm	353	45	397	16	414	88.7	85.2
L-Trunk	974	1618	2592	146	2737	37.6	35.6
L-Leg	795	579	1375	51	1426	57.9	55.8
L-Total	3294	2258	5552	341	5893	59.3	55.9
R-Arm	470	112	582	23	605	80.8	77.7
R-Trunk	755	1872	2627	157	2785	28.7	27.1
R-Leg	913	665	1578	60	1638	57.8	55.7
R-Total	3309	2665	5975	368	6343	55.4	52.2
Total	6603	4923	11527	709	12236	57.3	54.0
Android	260	435	695	25	720	37.4	36.1
Gynoid	883	722	1605	55	1660	55.0	53.2

Commentaire

Corps entier:

Population de référence

score > 2 : Good
 score > 1 : High
 score > 0 : Normal
 score > -1 : Low
 score > -2 : Lack
 score < -2 : Critical



MUS

better products for better life
OsteoSys
 www.osteosys.com